

*Version 2020*

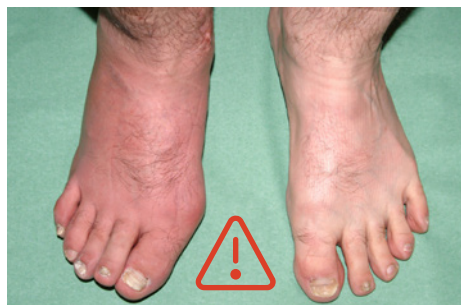## **Pied de Charcot**

Neuro-Ostéoarthropathie

Problématiques et actions clés dans la prise en charge initiale du syndrome et des ulcères aiguës du pied diabétique (DFS/DFU)



## Pied de Charcot



### Pied

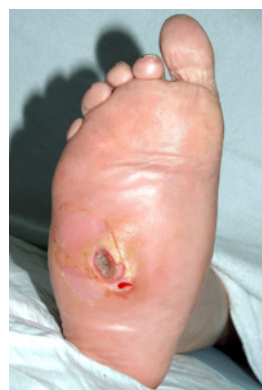- Erythème léger
- Pied plus chaud que l'autre
- Tuméfaction
- Indolore ou douleur légère
- Pas de plaie au départ
- Présence de neuropathie impérative



**Pied de Charcot aigu**  
jusqu'à preuve du contraire



**Urgence médicale !**  
**Orientation vers niveau 2 ou 3**  
**fortement recommandée**



### Pied

Comme à gauche, avec plaie



**N'exclut PAS le pied de Charcot aigu**  
(diagnostic différentiel = ulcère avec  
infection profonde ou cellulite)



**Urgence médicale dans tous les cas**



## Prémises de bases – Pied de Charcot

### Aspect

### Action

#### Preuves disponibles


Des études d'intervention à plus grande échelle dans le domaine du pied de Charcot resteront probablement difficiles à réaliser. La pratique clinique continuera donc de s'appuyer sur de petites études ou des études observationnelles, sur l'expertise clinique et sur des preuves indirectes.


Ces limitations soulignent la nécessité d'une **approche interdisciplinaire en équipe ou en réseau** pour les soins aux patients atteints de pied de Charcot, ainsi que d'une **prise de décision concertée** dans les cas difficiles.

#### Classification

- **Eichenholtz**: trois stades basés sur les caractéristiques radiologiques et la présentation du pied: développement (I), coalescence (II), reconstruction/consolidation (III)
- Proposition d'ajout du stade prodromique 0: négatif aux rayons X, positif à l'IRM (micro-fractures, œdème de la moelle osseuse, ecchymoses osseuses)
- **Chantelau**: approche par stades basée sur l'activité de la maladie telle que reflétée par l'IRM (maladie active [A] ou inactive [B]) et la présence d'une déformation (présente [1] ou absente [0])
  - Maladie active sans déformation (A0): équivalent du «stade 0», stade souhaitable pour l'identification de la maladie, meilleure chance de guérison sans déformation
  - Maladie inactive sans déformation (B0): résultat final souhaitable du traitement
  - Maladie active avec déformation (A1): Eichenholtz stades I/II
  - Maladie inactive avec déformation (B1): stade final stable avec augmentation du risque d'ulcération (Eichenholtz stade III)
- **Sanders and Frykberg**: cinq zones anatomiques:
  - zone I – articulations métatarso/interphalangiennes
  - zone II – articulations tarso-métatarsiennes (articulations de Lisfranc)
  - zone III – articulations médio-tarsiennes (articulations de Chopart)
  - zone IV – articulation de la cheville et articulation subtalaire
  - zone V – calcanéum

# PCA – Pied de Charcot aigu ou actif

Aspect	Action/contexte	Compétence & responsabilité
<b>Définition</b>	Destruction non infectieuse des os et des articulations associée à la neuropathie; associée à des signes d'inflammation en phase aiguë (stades 0-1).	
<b>Diagnostic</b>	<p> Le diagnostic précoce et le traitement rapide sont essentiels car le PCA progresse rapidement, avec un risque de déformation du pied sévère et irréversible.</p> <p>Risque élevé de diagnostic manqué en raison du manque de perception par le patient et d'une sensibilisation et de connaissances insuffisantes sur cette maladie rare chez les professionnels de santé.</p>	Niveau 1 (2 + 3)
<b>Examen clinique</b>	<ul style="list-style-type: none"> <li>• Signes de neuropathie périphérique (monofilament 10 g, diapason, réflexe achilléen)</li> <li>• Erythème unilatéral, tuméfaction suite à un traumatisme mineur souvent non remarqué par le patient, sans ulcère au départ mais peut co-exister, causé par la déformation ou la tuméfaction</li> <li>• Le pied affecté présente généralement une hyperthermie de plus de 2 °C par rapport au pied non affecté</li> <li>• Souvent indolore, une légère douleur peut être présente</li> <li>• Les signes cliniques peuvent être subtils, surtout en cas de localisation à l'avant-pied</li> </ul>	Niveau 1 (2 + 3)
<b>Diagnostic différentiel</b>	Dermo-hypodermite, traumatisme, crise de goutte, thrombose veineuse profonde, ostéomyélite, arthrose dégénérative activée.	Niveau 1 (2 + 3)
<b>Laboratoire</b>	Paramètres CRP/inflammatoires: souvent normaux ou élevés de manière non spécifique.	Niveau 1 (2 + 3)
<b>Imagerie</b>	<p>Radiographie conventionnelle: pour confirmer le diagnostic (ATTENTION: radio négative au début («stade 0»), voir annexe) et évaluer la déformation.</p> <p>IRM: indiqué en deuxième ligne si radio négative et signes cliniques de PCA.</p> <p><i>Autres: scintigraphie, PET: aucun avantage supplémentaire</i></p>	Niveau 1 (2 + 3)

Aspect	Action/contexte	Compétence & responsabilité
<b>Prévention</b>	Aucune mesure spécifique en dehors des recommandations générales de prévention en cas de pied diabétique.	Niveau 1 (2 + 3)
<b>Behandlung (Standard)</b>	<p> <b>Le PCA est une urgence médicale! L'orientation vers une équipe de soins spécialiste du pied diabétique est fortement recommandée. → Niveau 1</b></p> <p>La mise en décharge complète et rapide et l'immobilisation aux stades précoces (stades 0–1) du pied de Charcot est la mesure la plus importante pour prévenir ou arrêter la progression de la déformation. → <b>Niveau 2 + 3</b></p> <p>Au départ, une hospitalisation d'urgence avec un alitement temporaire peut être nécessaire pour calmer le processus inflammatoire et réduire l'œdème (comme pour une fracture complexe du pied), ainsi qu'une aide à la marche (béquilles).</p> <p>Botte plâtrée inamovible (total contact caste) (alternative: botte de décharge ou orthèse de marche rendues non amovibles). → <b>Niveau 2 + 3</b></p> <p><i>Conditions essentielles:</i></p> <ul style="list-style-type: none"> <li>• <i>Formation spécifique des techniciens plâtriers pour éviter les complications iatrogènes</i></li> <li>• <i>Suivi rapproché avec contrôle et adaptation réguliers du dispositif de décharge en fonction du changement de la forme du pied en cours de traitement (la réduction de l'œdème rend le dispositif initial inadapté, avec risque de frottements ou escarres)</i></li> <li>• <i>Education du patient et vérification de la faisabilité dans le contexte ambulatoire individuel</i></li> </ul> <p>Durée: jusqu'à la résolution de l'inflammation, de l'œdème et à la coalescence (stade 2) (non prévisible: souvent de 3 à 6 mois, parfois jusqu'à 18 mois en cas d'atteinte du tarse ou de la cheville).</p> <p>• <b>Une prophylaxie antithrombotique est recommandée pendant le traitement par dispositif inamovible</b></p>	
<b>Traitement (pharmacologique)</b>	<ul style="list-style-type: none"> <li>• Traitement de la carence en vitamine D (fréquente)</li> <li>• Agents anti-résorptifs (bisphosphonates, calcitonine, denosumab), anabolisants (tériparatide): données insuffisantes pour établir des recommandations générales</li> </ul>	Niveau 1 (2 + 3)

# PCC – Pied de Charcot chronique

Aspect	Action/contexte	Compétence & responsabilité
<b>Diagnose</b>	Généralement évident en présence d'une déformation caractéristique d'un pied neuropathique («rocker-bottom» ou pied en tampon buvard)	Niveau 1 (2 + 3)
<b>Examen clinique</b>	<ul style="list-style-type: none"> <li>• Signes de neuropathie périphérique (monofilament 10 g, diapason, réflexe achilléen).</li> <li>• <b>Déformations</b> associées à la NC (neuroarthropathie de Charcot) de la cheville et du tarse souvent multiplanaires (plan sagittal: procurvatum/recurvatum; plan frontal: varus/valgus; rotation: défaut d'alignement interne/externe). Raccourcissement du membre suite à l'effondrement du tibia distal, du talus et du calcanéum. Différence de température faible ou nulle (&lt; 2°), sans œdème (stade 3 = reconstruction)</li> <li>• Dépistage des ulcères/lésions pré-ulcéreuses +/- infection</li> <li>• Bilan vasculaire</li> <li>• Inspection des chaussures</li> </ul>	Niveau 1 (2 + 3)
<b>Laboratoire</b>	Aucun rôle sauf → infection de l'UPD (ulcère du pied diabétique)	Niveau (1) 2 + 3
<b>Imagerie</b>	Selon le contexte clinique	Niveau (1) 2 + 3

Aspect	Action/contexte	Compétence & responsabilité
<b>Traitement conservateur</b>	<ul style="list-style-type: none"> <li>• Chaussures orthopédiques sur mesure: <ul style="list-style-type: none"> <li>→ <b>Déformation mineure</b> et atteinte de l'avant-pied (Sanders et Frykberg zones I-II, <a href="#">voir annexe</a>) <ul style="list-style-type: none"> <li>&gt; chaussures orthopédiques de série, modification orthopédique des chaussures (lit plantaire, barre de déroulement)</li> </ul> </li> <li>→ <b>Déformation majeure</b> et atteinte du médio-tarse et du tarse (Sanders et Frykberg zones II–V, <a href="#">voir annexe</a>) <ul style="list-style-type: none"> <li>&gt; chaussures orthopédiques sur mesure</li> </ul> </li> </ul> </li> <li>• Suivi rapproché, insistant sur la nécessité impérieuse de porter les chaussures en permanence à l'intérieur et à l'extérieur.</li> </ul>	Niveau 2 + 3
<b>Traitement chirurgical</b>	<ul style="list-style-type: none"> <li>• Indication principale: Déformation et instabilité importantes, pas de possibilités de plâtre, d'appareillage ou de chaussage.</li> <li>• Autres indications: <b>menace d'ulcération/ulcères récurrents malgré une décharge optimale</b>, incapacité à guérir un ulcère, présence d'ostéomyélite et/ou douleur importante.</li> <li>• Gestes possibles: ostéotomie de réalignement en cas d'os proéminent, arthrodèse de réalignement des articulations affectées et déformées. Attention: la fixation interne n'est pas recommandée en cas d'infection et d'ulcère. <i>Une intervention chirurgicale en l'absence d'ulcération ou de déformation instable n'est en général pas recommandable au vu des risques associés.</i></li> <li>• Pour obtenir des résultats satisfaisants, la définition des indications et la mise en œuvre pratique nécessitent une approche pluridisciplinaire par une équipe spécialisée et expérimentée dans ce domaine.</li> </ul>	Niveau 3
<b>Suivi</b>	Surveillance du risque d'ulcère, vérification de l'application des mesures préventives (par ex. port de chaussures orthopédiques).	* Niveau 1 + 3

\* Premier niveau au moins tous les trois mois – Troisième niveau au moins une fois par an

### **Sous-groupe pied neuro-ostéarthropathique**

Marc Egli, Président [8] – Thomas Böni [13]  
Sandro Fraternali [14] – Mario Malgaroli [2]  
Christina Ruob [3] – Katrin Schimke [8]

### **Groupe de travail de syndrome du pied diabétique**

Bettina Peter-Riesch, Présidente [8] – Ulf Benecke [6] – Lucia Blal [6] – Thomas Böni [13] – Bernard Chappuis [8] – Angela Cottier [1] – Emanuel Christ [8] – Astrid Czock [4] – Marc Egli [8] – Sandro Fraternali [14] – Christian Frei [12] – Isabelle Hagon-Traub [8] – Axel Haine [7] – Mario Malgaroli [2] – Dieter Mayer [5] – Salah Qanadli [10] – Christina Ruob [3] – Katrin Schimke [8] – Claude Schoenenweid [8] – Philippe Stirnimann [14] – Ilker Uckay [9] – Véronique Urbaniak [11]

### **Organisations**

- [1] Médecins de Famille et de l'Enfance Suisse
- [2] Organisation Podologie Suisse
- [3] pharmaSuisse
- [4] QualiCCare
- [5] Société Suisse de Chirurgie Vasculaire (SSCV)
- [6] Association Suisse pour les Soins de Plaies (SAfW)
- [7] Société Suisse d'Angiologie (SSA)
- [8] Société Suisse d'Endocrinologie et Diabétologie (SSED)
- [9] Société Suisse d'Infectiologie (SSI)
- [10] Société Suisse de Radiologie Vasculaire et Interventionnelle (SSVIR)
- [11] Groupe d'intérêts communs Suisse des infirmières/iers-conseil en diabetologie (GICID)
- [12] Swica Assurances
- [13] Swiss orthopaedics
- [14] Association Pieds et Chaussures



**Vous pouvez trouver toutes les organisations membres de QualiCCare à l'adresse suivante:**  
[www.qualiccare.ch/partner](http://www.qualiccare.ch/partner)



**Verein QualiCCare**

Rütistr. 3a | 5400 Baden | [www.qualiccare.ch](http://www.qualiccare.ch)

### **Références**

- 1 Rogers LC, et al. The Charcot foot in diabetes. *Diabetes Care*. 2011 Sep;34(9):2123-9.
- 2 Rogers LC, Frykberg RG. The Charcot Foot. *Med Clin North Am*. 2013;97(5):847-56.
- 3 Molines L, Darmon P, Raccach D. Charcot's foot: newest findings on its pathophysiology, diagnosis and treatment. *Diabetes Metab*. 2010 Sep;36(4):251-5.
- 4 Schade VL, Andersen CA. A literature-based guide to the conservative and surgical management of the acute Charcot foot and ankle. *Diabet Foot Ankle*. 2015 Mar 19;6:26627.
- 5 Bus SA, et al. International Working Group on the Diabetic Foot. Footwear and offloading interventions to prevent and heal foot ulcers and reduce plantar pressure in patients with diabetes: a systematic review. *Diabetes Metab Res Rev*. 2016;32 Suppl 1:99-118.
- 6 Holmes C, et al. Charcot stage 0: A review and considerations for making the correct diagnosis early. *Clin Diabetes Endocrinol*. 2015 Dec 18;1:18.
- 7 Wukich DK, et al. Surgical management of Charcot neuroarthropathy of the ankle and hindfoot in patients with diabetes. *Diabetes Metab Res Rev*. 2016;32 Suppl 1:292-6.
- 8 Chantelau EA, Grützner G. Is the Eichenholtz classification still valid for the diabetic Charcot foot? *Swiss Med Wkly*. 2014;144:w13948.